Obstructive diseases of the urinary tract in children: lessons from the last 15 years

Michael Riccabona

Pediatr Radiol (2010) 40:947–955

Resumo

- A obstrução do tracto urinário é um problema frequente em imagiologia pediátrica

- Com o advento do tratamento mais conservador o papel da imagiologia consiste em distinguir tão cedo quanto possível os casos que não requerem cirurgia dos que agravam, com perda da função renal e do potencial de crescimento do rim, beneficiando de correcção cirúrgica

Resumo

- A monitorização necessita de exames de reavaliação
  - Anatómicos: Ecografia
  - Funcionais: Cintigrafia e Uro RM
- A sua frequência e o protocolo variam com as instituições
  - Diferentes critérios para indicação cirúrgica

Introdução

- Formas de obstrução do tracto urinário neonatais e infantis:
  - Agudas / Crónicas
  - Congénitas / Adquiridas
  - Parciais / Completas

Anomalias Congénitas

- <u>Obstruções baixas</u>
  - Válvulas da uretra posterior (VUP)
  - Megaureter obstrutivo primário

- <u>Obstruções altas</u>
  - Válvulas ureterais
  - Ureter retro-cava
  - Compressão vascular (AMI, AI)
  - Junção uretero-piélica
  - Estenose calicial

Ecografia

- Todas as causas de obstrução se manifestam na Eco por dilatação dos sistemas colector e excretor renal.

- A Eco realiza-se para “screening”, seguimento e avaliação de hidronefrose detectada nos exames pré-natais e por razões clínicas - infecção do tracto urinário, hematúria, cólica.

Relembrar

- O grau de dilatação depende não apenas da existência de alguma forma de obstrução ou malformação, mas também do grau de hidratação.

- Todos os exames imagiológicos (Eco, cintigrafia, RM) requerem hidratação suficiente.

Dilatação

- Há décadas era considerada o factor mais importante na avaliação da obstrução e a sua gradação usada para indicar correcção cirúrgica.

Dilatação - Limitações

- As obstruções agudas podem condicionar apenas ligeira dilatação – litíase.

- Nas situações crónicas ou de evolução lenta (anomalias congénitas – VUP, SJ) o grau de dilatação não equivale ao grau de obstrução.

Dilatação - Limitações

- A ausência de dilatação do tracto urinário superior não exclui obstrução (PUV discretas podem condicionar apenas espessamento da parede vesical e resíduo pós-miccional).

- Redução da dilatação em exames sequenciais:
  - Pode indicar perda da função renal e diminuição da produção de urina
  - Hidratação deficiente e bexiga vazia

Ecografia

- Dilatação
- Espessura do parênquima renal
- Reflectividade
- Diferenciação córtico-medular
- Perfusão renal (power Doppler, IR)
- Redução do jacto urinário de entrada na bexiga – Doppler cor

Imagiologia da obstrução do tracto urinário

- Curso natural das obstruções do tracto urinário

- Ecografia pré-natal
  - Detecção de anomalias fetais
  - Monitorização in utero

- Tratamento conservador
  - Monitorização no período neo-natal e na infância

Obstrução do tracto urinário alto - definição

- Qualquer dilatação do sistema pielo-calicial

- Condições com dilatação não obstrutiva – não requerem tratamento cirúrgico
  - Megacalicose
  - poliúria
  - Doenças vesicais
  - Refluxo vesico-uretérico

Obstrução do tracto urinário alto – definição actual

- Whitaker et al. – critério funcional
  - Condição que compromete a drenagem de urina do sistema pielo-calicial e provoca aumento da pressão e redução do fluxo urinário
- Koff et al.
  - Redução do fluxo urinário que causa deterioração progressiva da função renal
- Peters – definição mais actual
  - Qualquer condição que, sem tratamento, ameaça a função renal e o seu potencial de crescimento

Imagiologia na suspeita de Síndrome Juncional

- Antes
  - Eco, UIV, Cistografia
- Actualmente
  - Eco + Doppler, cintigrafia MAG-3 – estudo funcional, RM - estudo anatómico (malformações) / funcional
- Futuro
  - RM funcional diurética pode substituir a cintigrafia
- Opções terapêuticas
  - Cirurgia: padrão obstrutivo e redução da função renal na cintigrafia e RM, depois dos 2M de vida
  - Vigilância apertada: ecografia, cintigrafia MAG-3 ou RM, quando há agravamento nos padrões ecográficos de obstrução

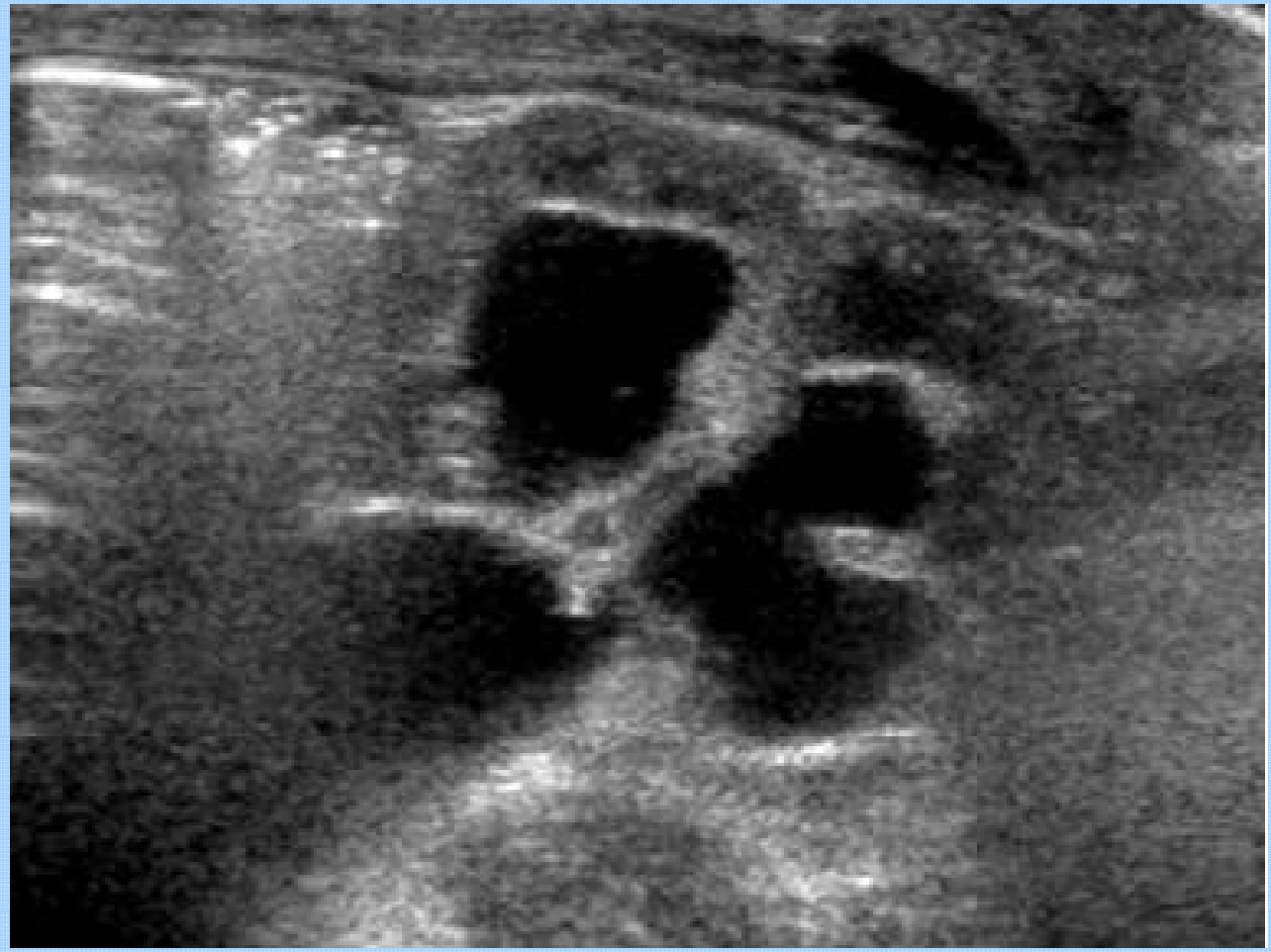

Ecografia – hidronefrose num RN prematuro

Caracterização detalhada do parênquima.

É possível definir diferenciação cortico-medular no parênquima estreitado

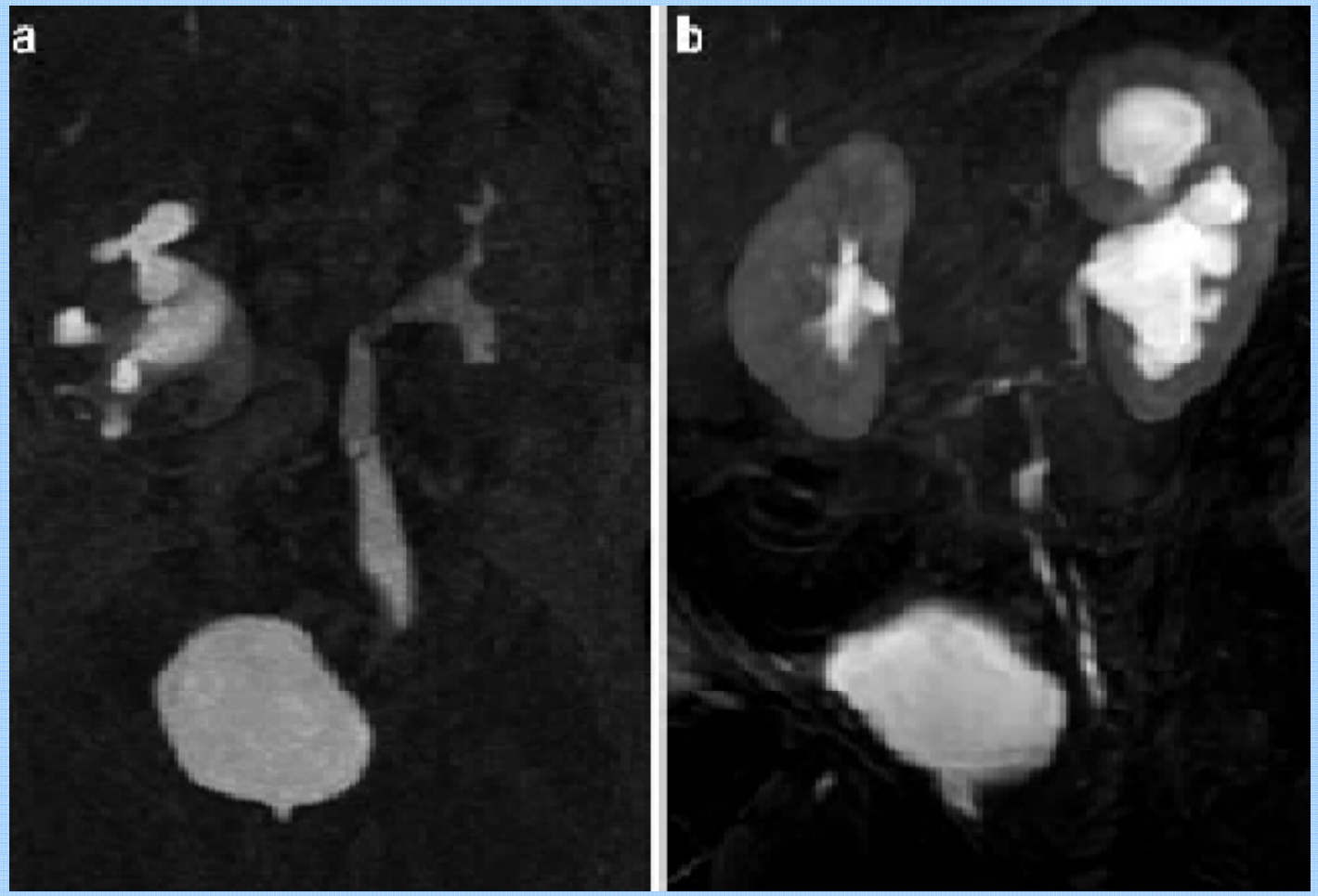

RM – Dilatação tracto urinário: estudo anatómico

a) Suspeita de megaureter direito e dilatação alta – megaureter direito dilatado e tortuoso, com dilatação pielo-calicial. À esquerda, dilatação do 1/3 médio do ureter, sem dilatação pielo-calicial

b) Suspeita de duplicação pielo-calicial esquerda – ureter proximal sem contraste, com preenchimento distal, indicando obstrução proximal no pielon superior

Imagiologia – Válvulas da uretra posterior

- Ecografia neonatal precoce
- Ecografia perineal pode detectar a válvula
- Cistografia per-miccional
- Tratamento precoce:
  - Cateterização, cistostomia, nefrostomia
    - Prevenir infecções
  - Cirurgia – ressecção trans-uretral das válvulas
    - Displasia renal frequente – em fetos, mesmo uma intervenção precoce pode não melhorar a evolução

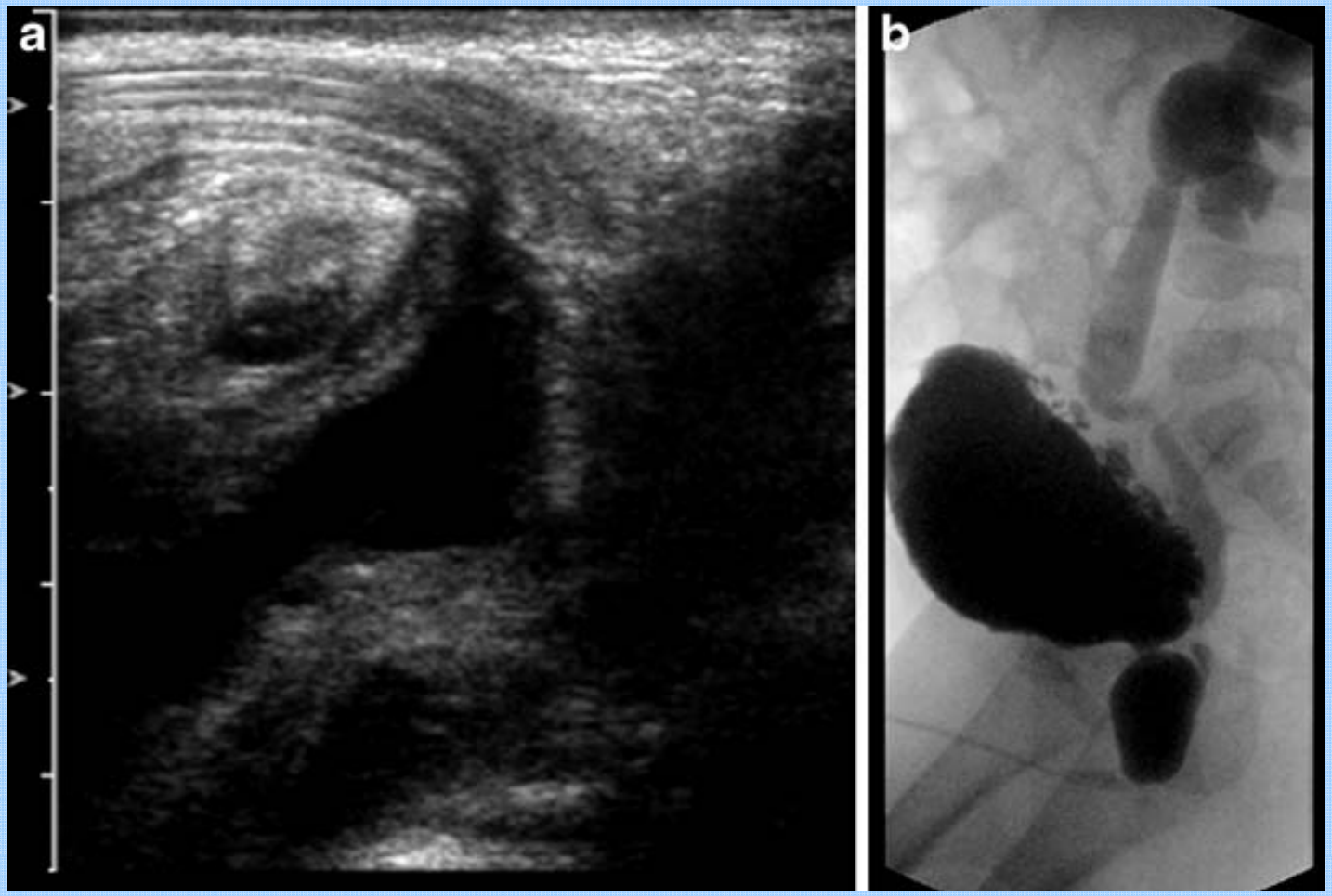

Suspeita de válvulas da uretra posterior

a) Ecografia trans-perineal per-miccional após preenchimento retrógrado da bexiga – dilatação da uretra posterior, que termina na válvula

b) Cistografia per-miccional: configuração típica da uretra posterior, trabeculação da parede vesical e pseudo-divertículos

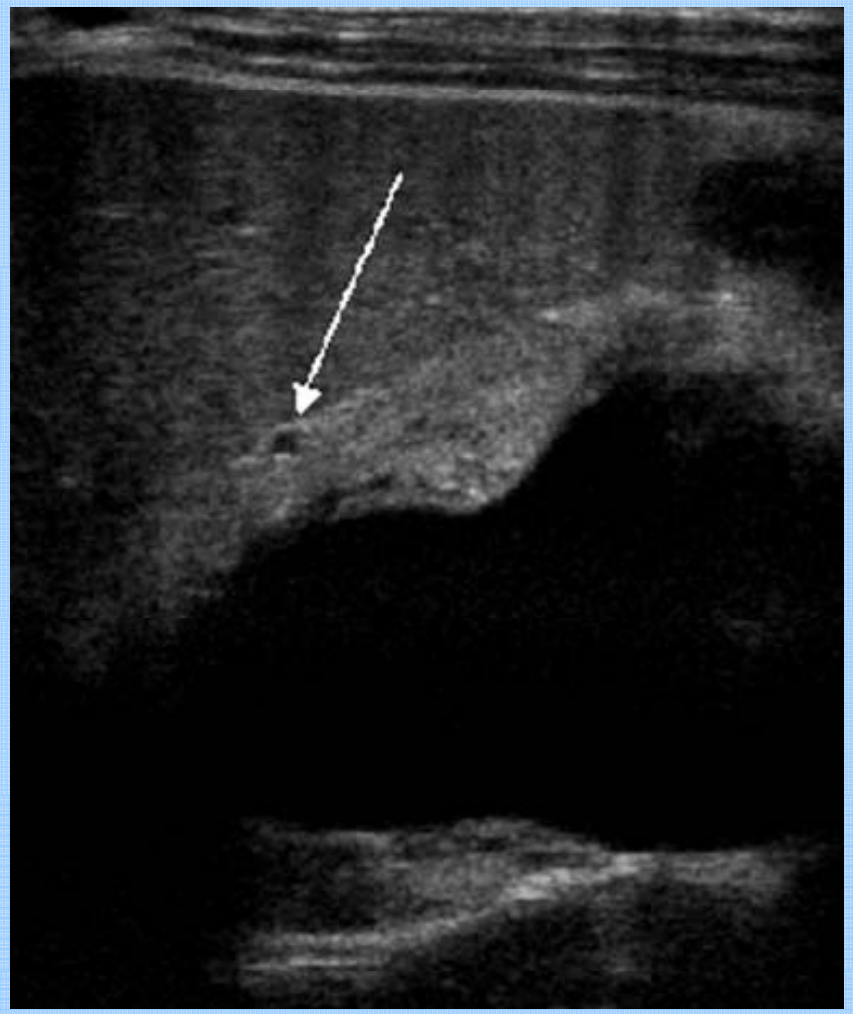

Displasia renal

Hiperreflectividade do parênquima renal, com perda da diferenciação córtico-medular.

Quisto cortical sub-capsular.

Dilatação pielo-calicial.

Imagiologia – Megaureter congénito

- Ecografia
- Tratamento conservador
  - Ecografias de seguimento:
    - Dilatação pilo-calicial e uretérica
    - Monitorização das infecções bacterianas e fúngicas
    - Avaliação do peristaltismo ureteral
  - Cintigrafia MAG-3
    - Estudo funcional do rim e do ureter (drenagem)
  - RM
    - Anatomia detalhada (inserção ectópica do ureter)
- Cirurgia:
  - Reimplantação do ureter
  - Uretero-cutânestomia temporária (permite maturação e recuperação do tónus do ureter

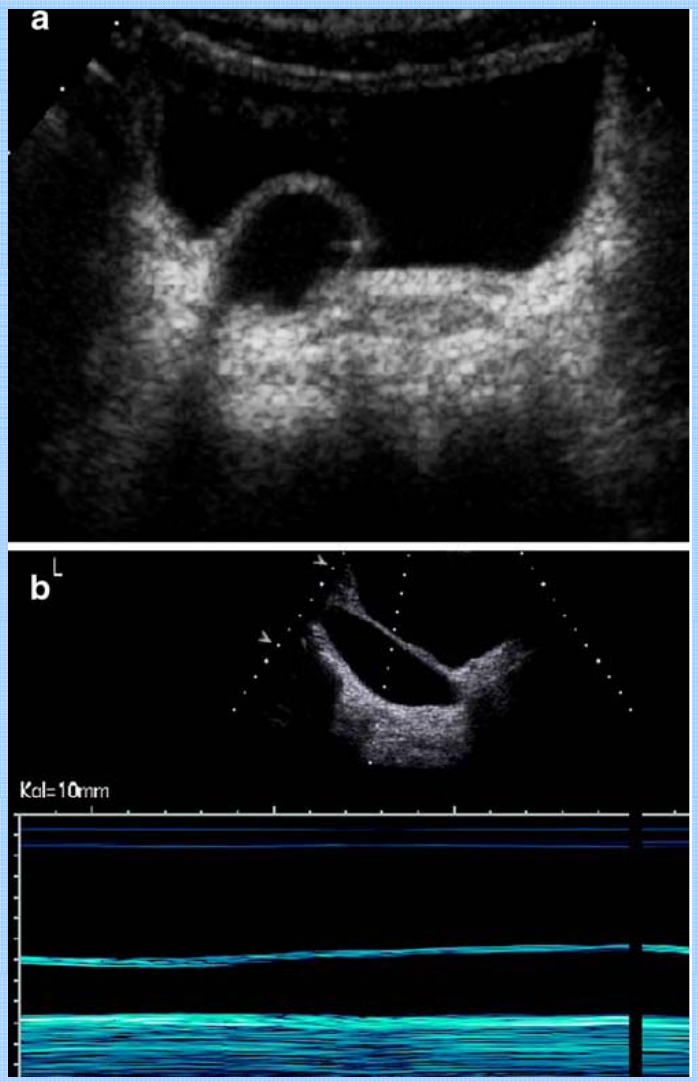

Megaureter congénito

a) Ureterocelo num recém-nascido com megaureter
b) Ureter dilatado. Modo M permite documentar peristaltismo reduzido

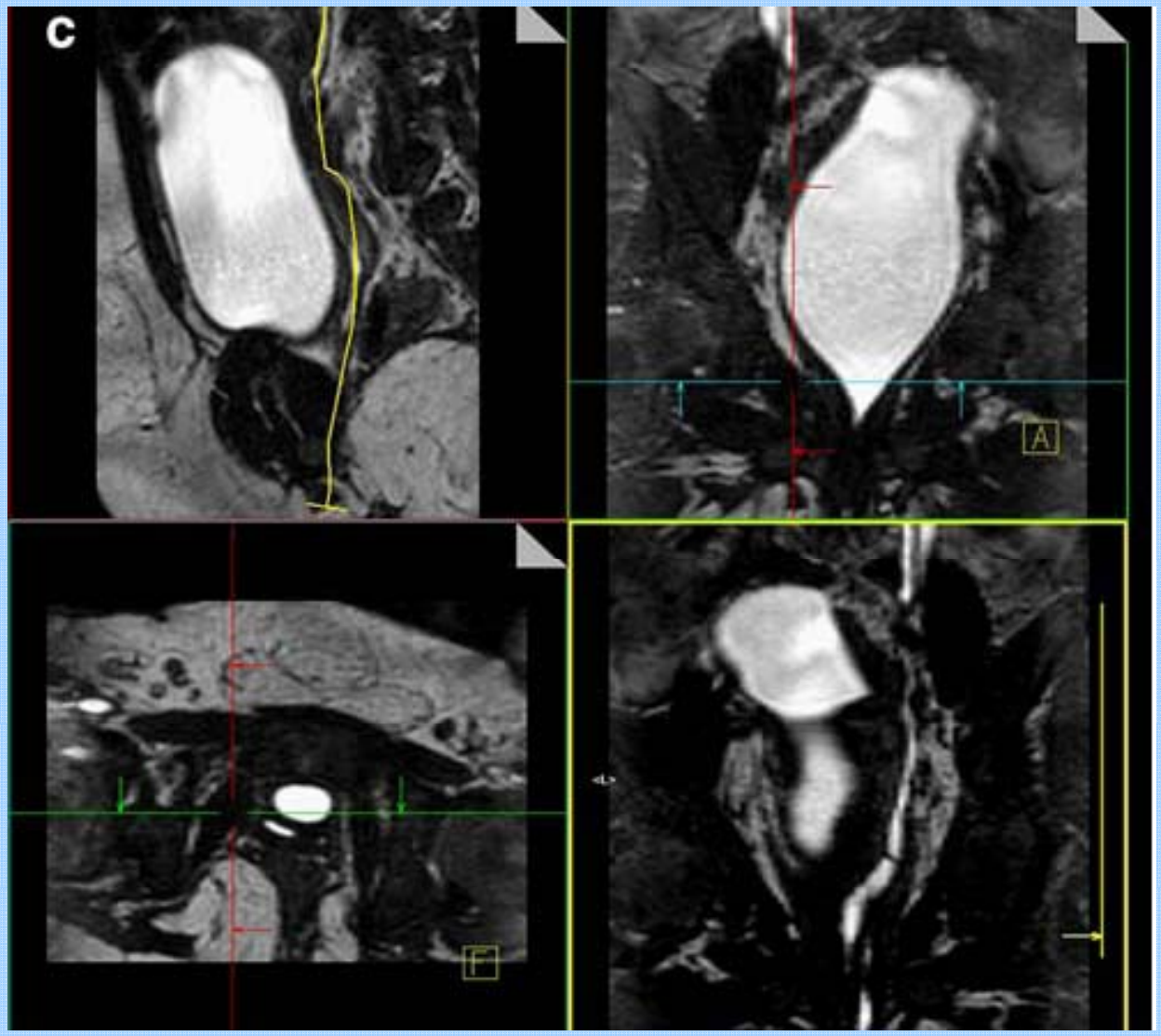

Uro RM – estudo anatómico e funcional

Menina com enurese resistente ao tratamento e duplicação pielo-calicial.

Inserção ectópica do ureter do pielon superior na vagina.

Obstrução secundária do tracto urinário

- Traumatismo / compressão ureteral e uretral
- Compressão tumoral
- Bexiga neurogénica
- Litíase
  - Imagiologia - determinar a causa de obstrução
    - Eco, UIV, TAC

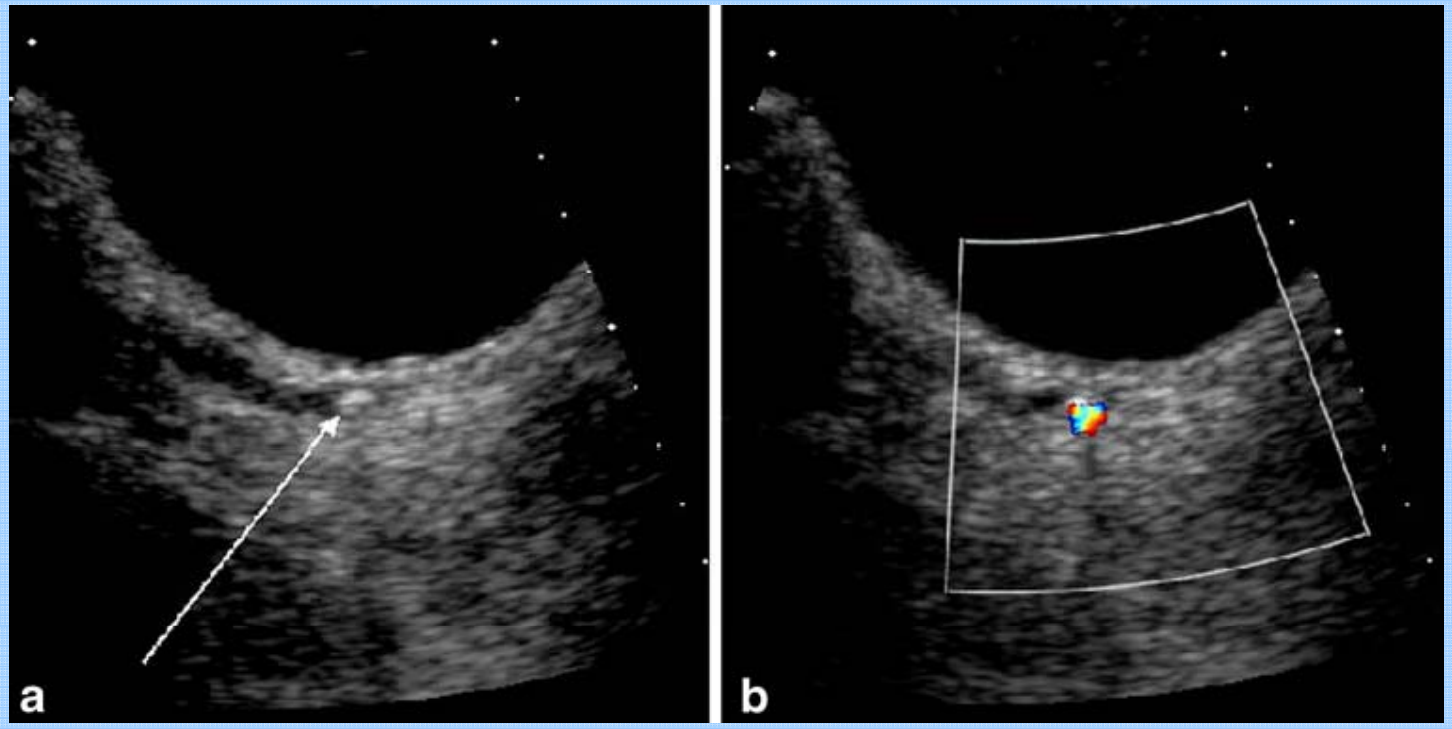

Ecografia – Litíase urinária

a) Cálculo no ureter distal dilatado
b) Doppler cor

Conclusões

- Causas de obstrução do tracto urinário:
  - Congénitas
    - Síndrome Juncional
    - Válvulas da uretra posterior
    - Megaureter congénito
  - Funcionais
    - Bexiga neurogénica
  - Secundárias
    - Litíase, coágulos, bolas de fungos, traumatismo

- A evolução natural das causas de obstrução, observada nos exames fetais e neo-natais seguidos com tratamento conservador mudou as estratégias terapêuticas e o papel da imagiologia

- As indicações cirúrgicas variam de acordo com os países e instituições, estando reservadas para VUP, SJ sintomático, megaureter com infecções intratáveis e qualquer obstrução que ameace a função renal

Conclusões

- Na maioria dos casos está indicada vigilância
  - Ecografia
  - Cistografia – apenas para pesquisa de refluxo
  - UIV – raramente usada, excepto em situações complexas, na ausência de outros meios
  - Imagiologia funcional
    - Ecografia, com Doppler
    - Cintigrafia (função diferencial)
    - RM / Uro-RM